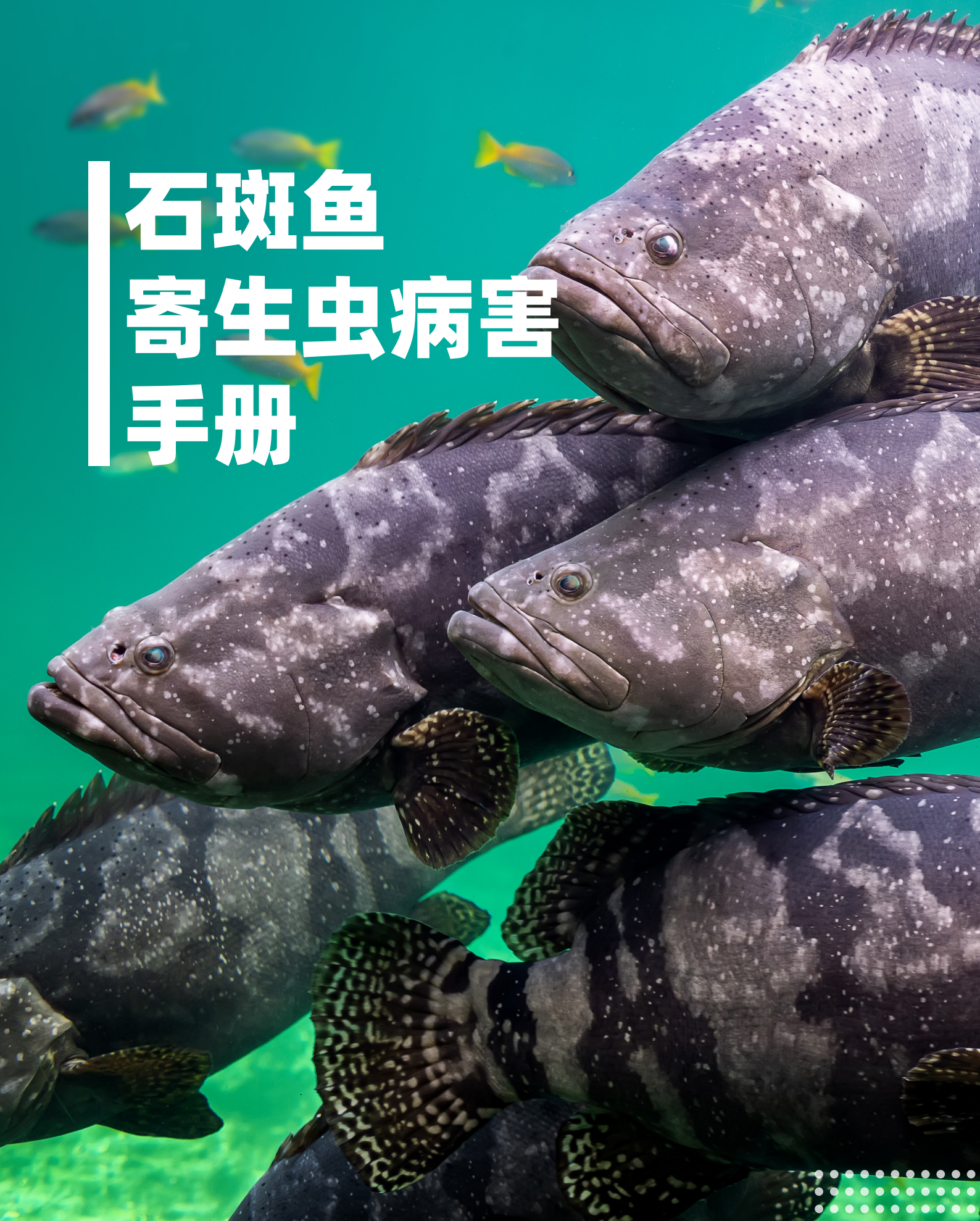



石斑鱼 寄生虫病害 手册



目录

01 鱼虱 01

02 鱼蛭 03

03 本尼登虫 05

04 白点病 07

05 白斑病 09

06 盾纤虫 10

07 单殖吸虫

11

08 纤毛虫

13

09 锥体虫

15

10 微孢子虫

17

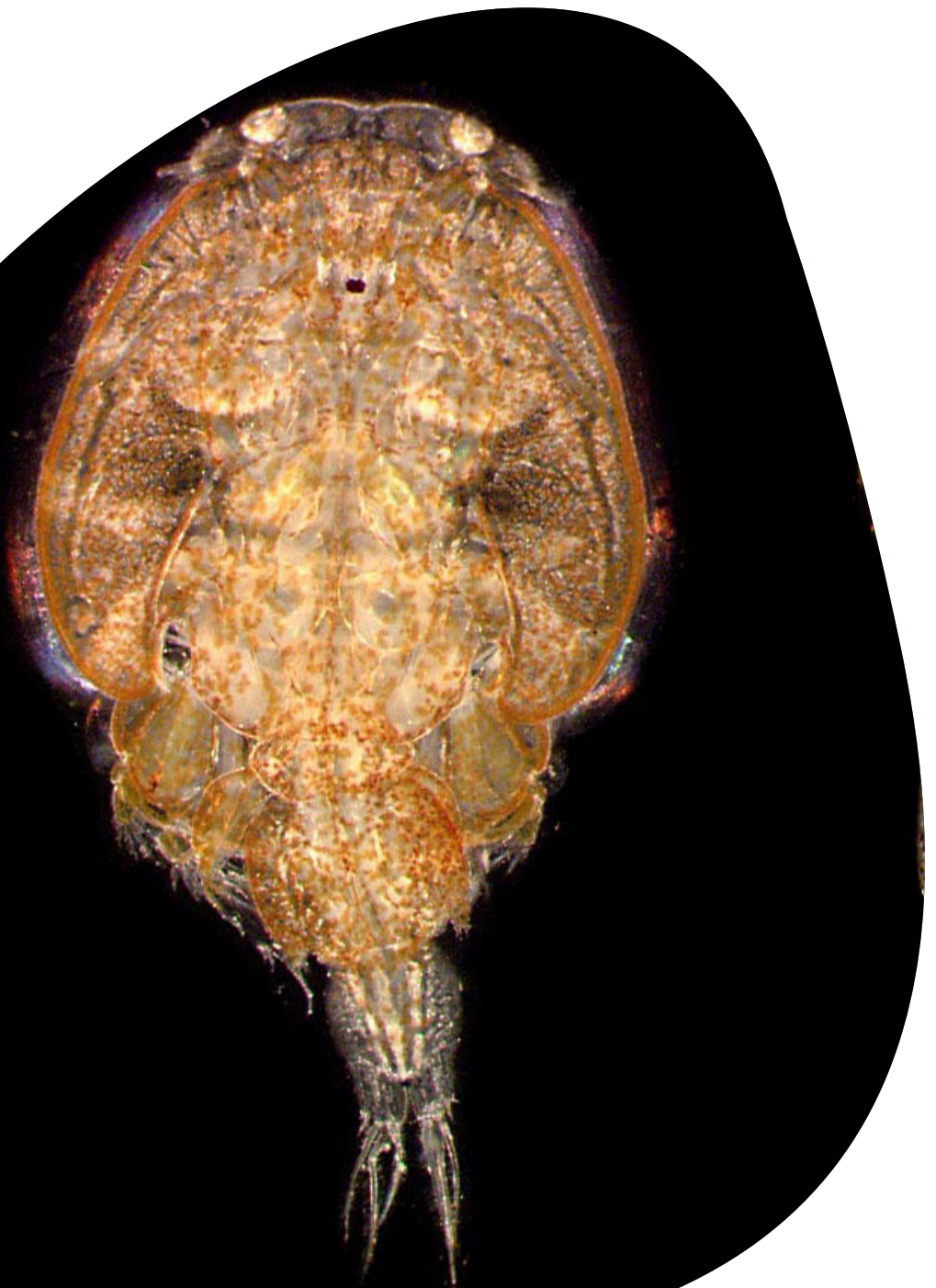11 粘孢子虫

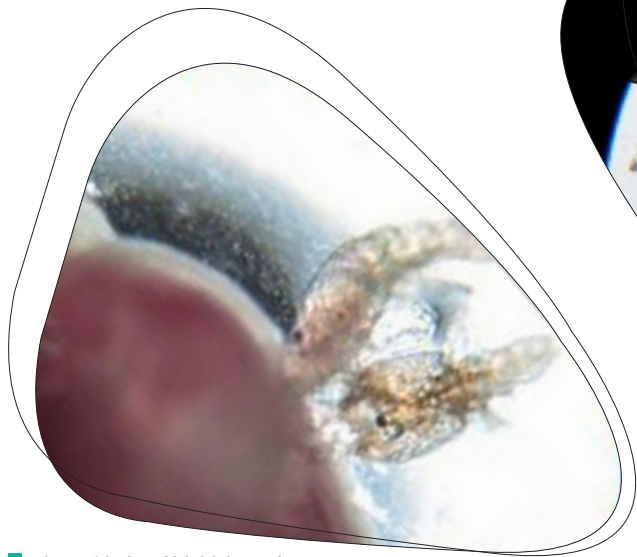
19

鱼虱


病害描述

鱼虱可以寄生在石斑鱼的体表、口腔和鳃上，利用其口前刺刺入石斑鱼皮肤和组织内，使其固定在石斑鱼体表面，同时还注入毒液和吸食血液，造成鱼体表损伤出现炎症和出血。鱼虱腹部有许多倒刺，在鱼体上爬动时也会造成伤口。被鱼虱寄生的石斑鱼**口腔或体表出现成片的红疮**，严重时感染溃烂。

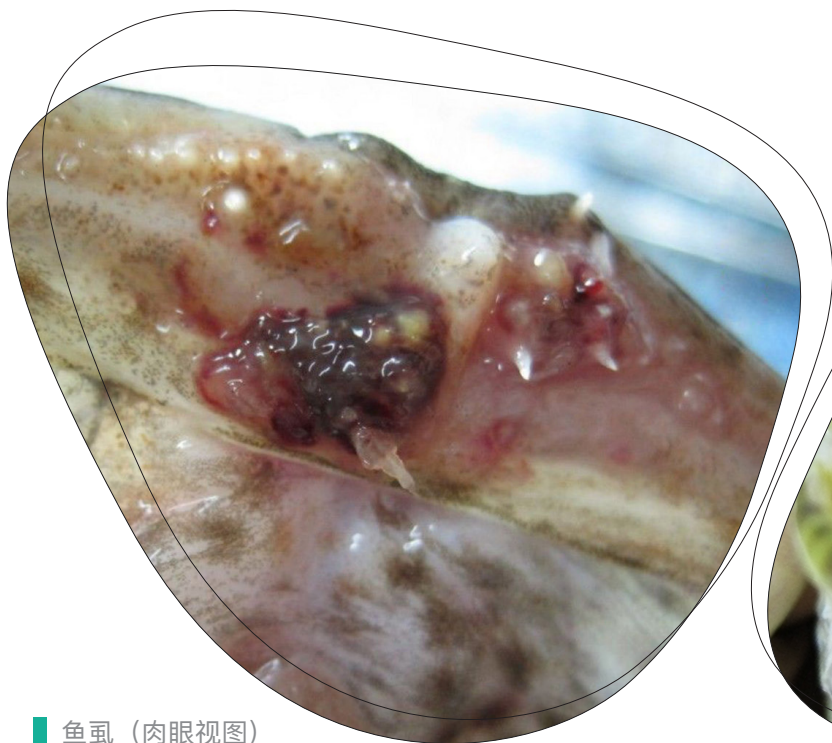



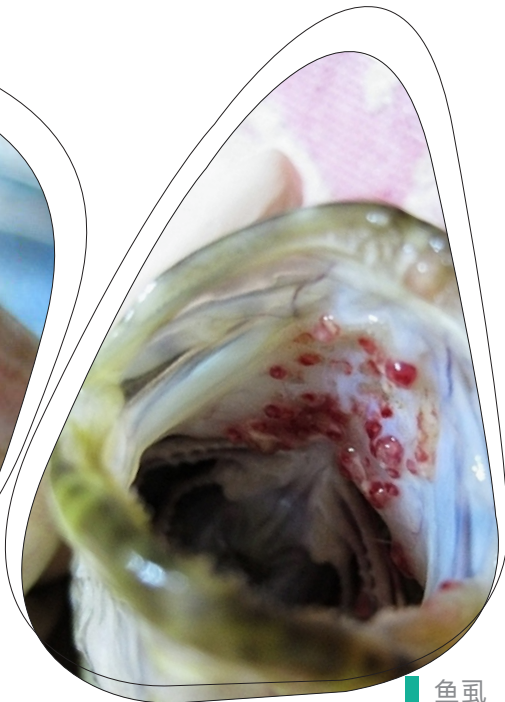鱼虱幼虫（镜检视图）
来源：南海渔医



鱼虱幼虫（镜检视图）
来源：南海渔医



鱼虱（肉眼视图）
来源：八爪鱼水产养殖网



鱼虱（肉眼视图）
来源：南海渔医

防治建议

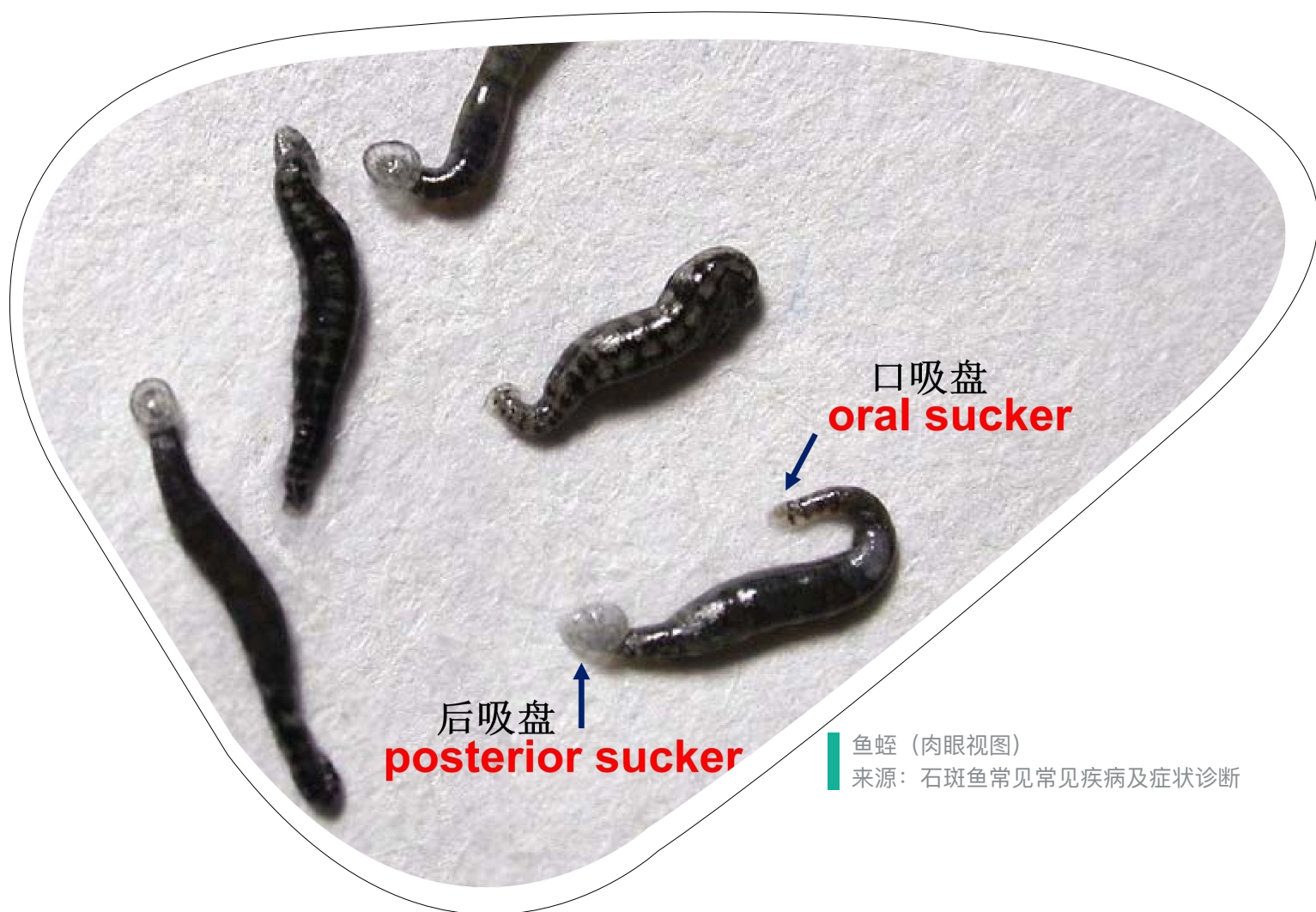敌百虫、甲笨咪唑、菊酯类等甲壳类的杀虫剂。

鱼蛭

病害描述


寄生虫特征：虫体扁平细长，1-2cm，前后各有一个吸盘，前吸盘较小，由口部周围肌肉形成，用来吸附于宿主以吸食血液；后吸盘较大，与前吸盘协作在宿主上爬动。

鱼病征：鱼蛭寄生吸取血液会导致石斑鱼贫血和呼吸困难，鱼体衰弱抵抗力差。鱼蛭吸饱之后便离开寻找下一个寄主，留下的伤口又容易引发细菌性感染。对幼鱼杀伤性更大。



鱼蛭（肉眼视图）

来源：石斑鱼常见疾病及症状诊断



鱼蛭（肉眼视图）
来源：南海渔医



鱼蛭（肉眼视图）
来源：南海渔医

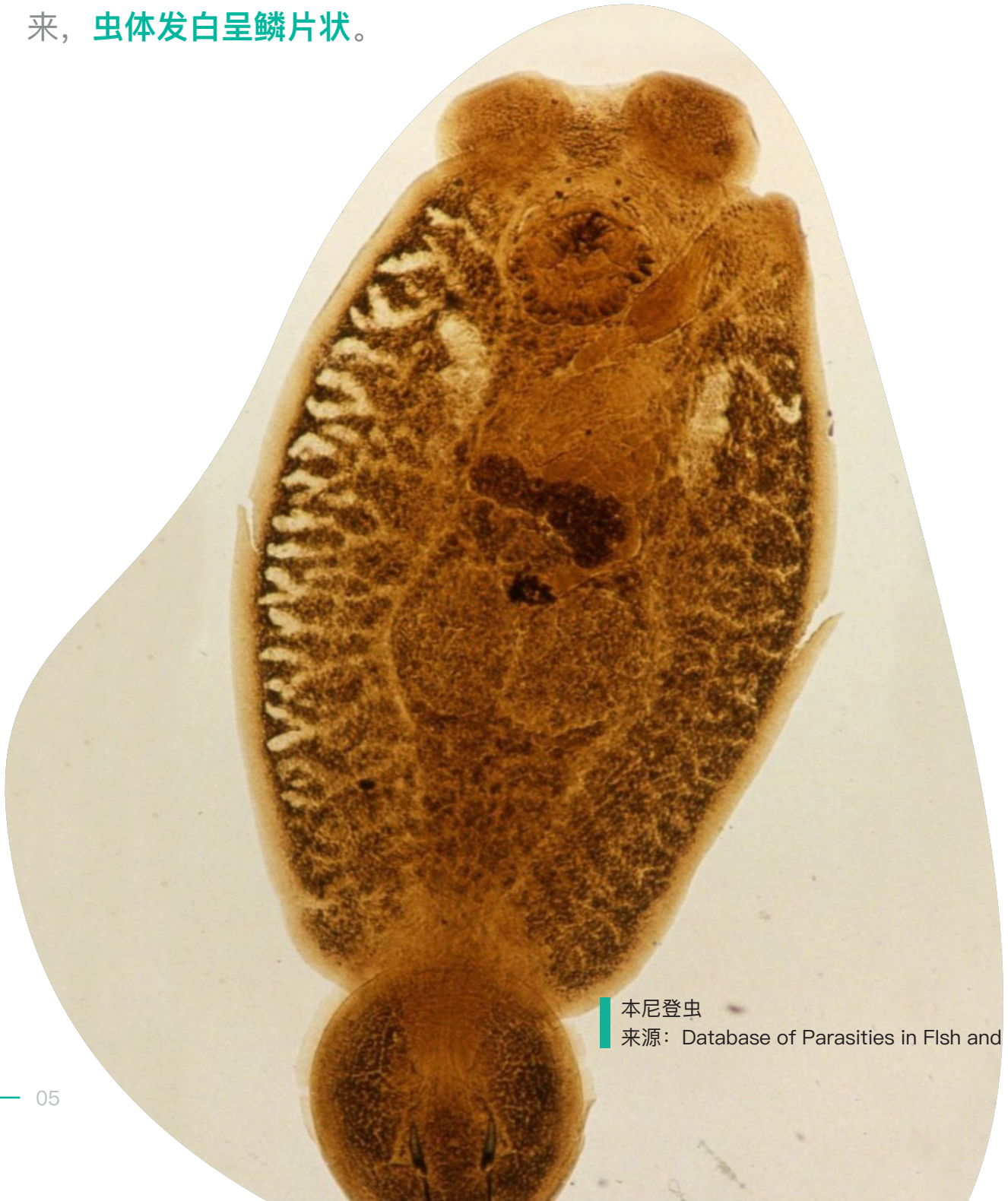防治建议

阿维菌素、敌百虫和甲醛对鱼蛭有较明显的杀灭效果。可通过混养银鼓鱼等进行生物防治。

本尼登虫

病害描述

显微镜下能看到头部有两个口吸盘，尾部是一个盘状的固着器。成虫体长约2-3mm，肉眼就可以看到，但是由于这种寄生虫会钻到石斑鱼的鳞片下面，**直接观察看不出来**，一般是将鱼放在淡水里泡半分钟左右，本尼登虫就会爬出来，**虫体发白呈鳞片状**。

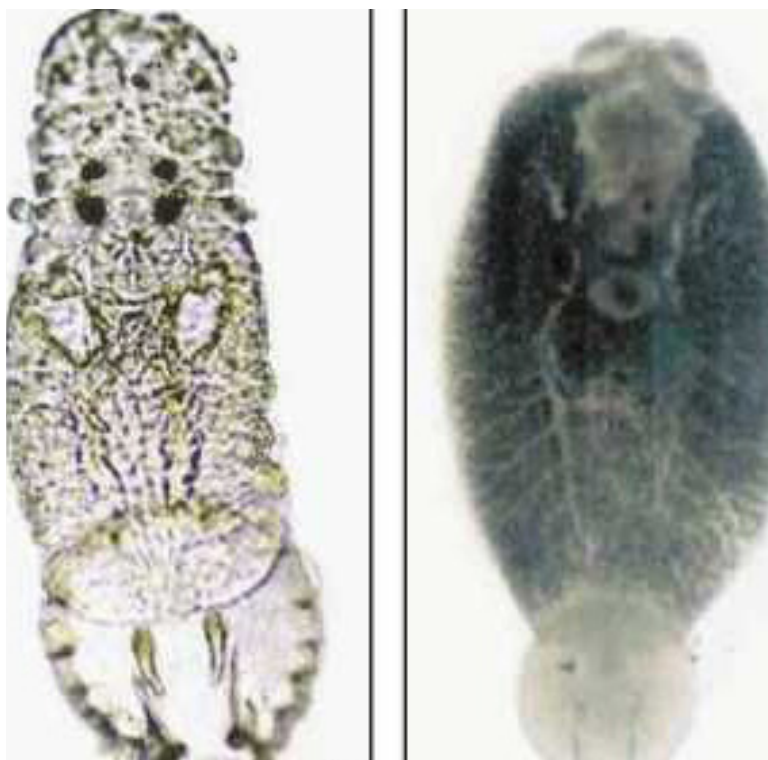


本尼登虫


来源: Database of Parasities in Fish and Shelfish

防治建议

淡水浴治疗本尼登虫的效果最佳，泡完淡水后倒池。药浴则要采用甲醛、敌百虫等。由于虫卵和幼虫不能完全杀尽，应该在幼虫卵出来之后再处理一次。本尼登虫的生命周期在20天左右，在25-28℃，卵孵出幼虫约需要4-6天，因此在第6天左右进行第二次杀虫效果较好。



■ 本尼登虫幼虫（左）成虫（右）（镜检视图）



■ 本尼登虫（肉眼视图）

来源：Database of Parasities in Fish and Shelfish



青斑体表的刺激隐核虫白点（肉眼视图）
来源：Chong and Chao



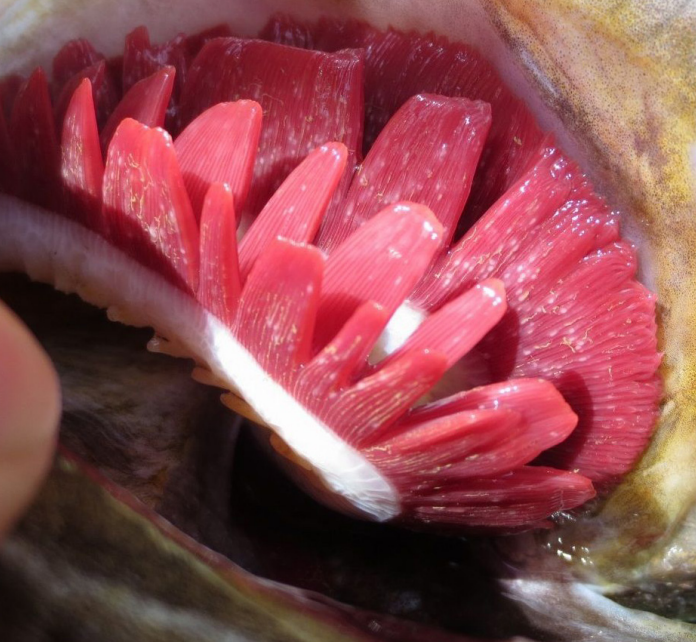刺激隐核虫（镜检视图）
来源：海洋与渔业杂志

白点病

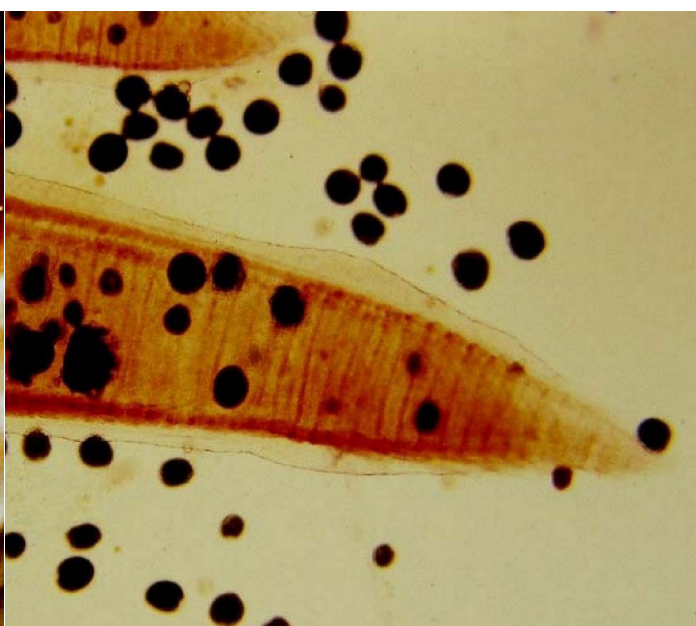

病害描述

隐核虫特征：体表白点较大，白点能达到230–460um。4–10倍物镜下（放大40–100倍）刺激隐核虫是0.9–1.9厘米，镜检时刺激隐核虫是**寄生在上皮组织内，大小相对一致**。

涡鞭虫特征：体表白点较小，直径为60–120um，4–10倍物镜下（放大40–100倍）约是2.4–4.8毫米，镜检时看到多数虫体**游离在鳃丝以外，大小不均一**的情况更加明显。



刺激隐核虫白点 (左: 肉眼视图 右: 镜检视图)
来源: 南海渔医、中国水产养殖网



淀粉卵涡鞭虫 (左: 肉眼视图 右: 镜检视图)
来源: 石斑鱼常见疾病及症状诊断

防治建议

刺激隐核虫: 甲醛、醋酸铜药浴, 同时计算好幼虫孵化的时间再次杀虫。一般在25-30℃下, 刺激隐核虫和淀粉卵涡鞭虫的幼虫会在3-4d后大量孵出。

淀粉卵涡鞭虫: 醋酸铜、铜铁合剂 (硫酸铜:硫酸亚铁=5:2) 药浴, 同时计算好幼虫孵化的时间再次杀虫。一般在25-30℃下, 刺激隐核虫和淀粉卵涡鞭虫的幼虫会在3-4d后大量孵出。

白斑病

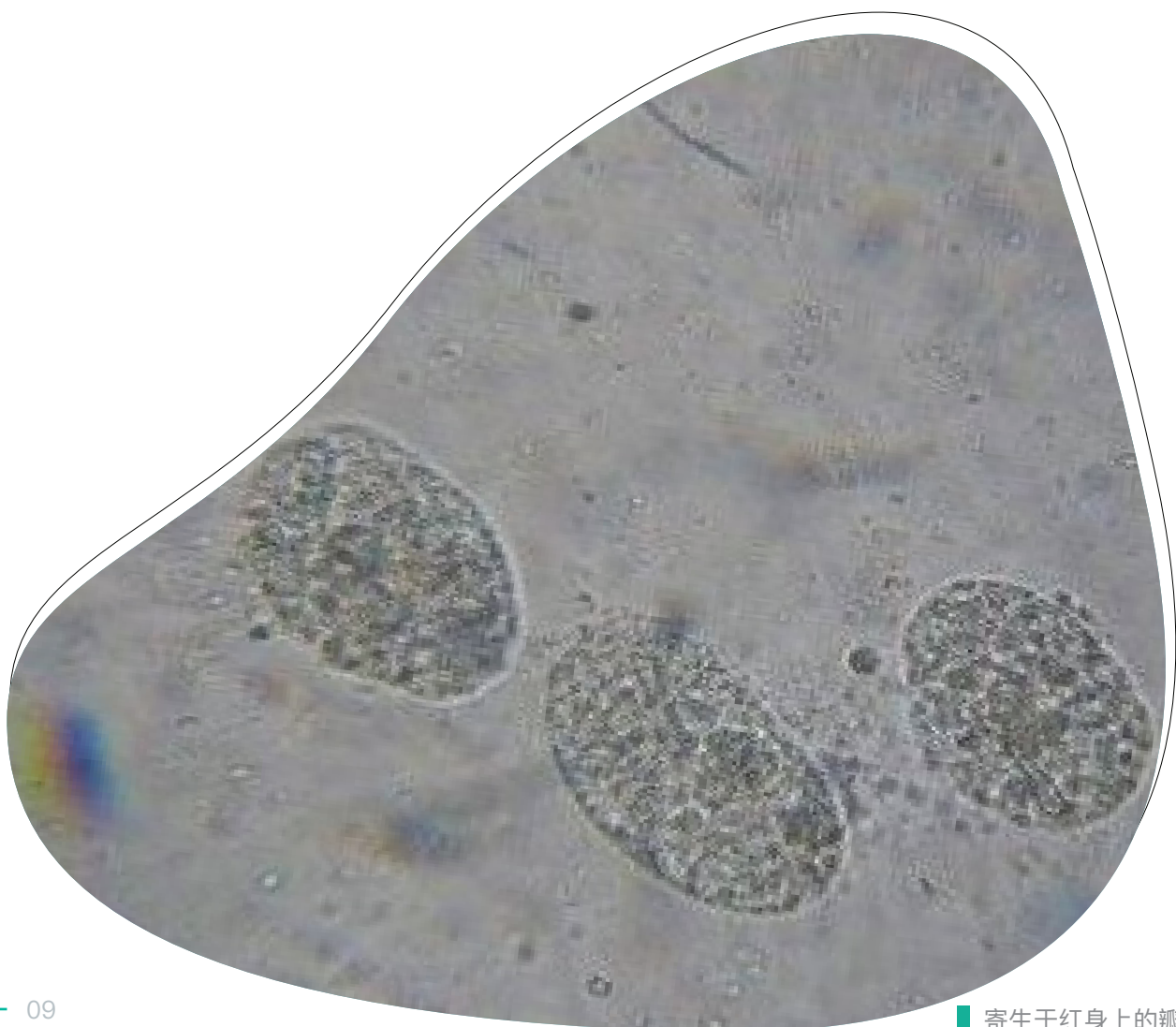
病害描述

瓣体虫病又被称为白斑病，石斑鱼感染后体表会出现**不规则的白斑**，常会被养殖户误判为白点病，主要**寄生体表和鳃**。只要早发现并不难治，淡水浴和铜铁合剂效果都不错。一般引起大批量死亡的，都是后期烂身又导致细菌感染造成，或是浮头缺氧死亡。

防治手段

防治措施：水温约30℃，pH7.9~8.2，海水比重1.010~1.017的条件下，病鱼在硫酸铜与硫酸亚铁（5:2）合剂1.5g / m³中药浴2h，重复一日，第三日用含氯消毒剂消毒。

治疗手段：用2×10⁻⁶浓度的硫酸铜海水溶液浸洗2h(水温30℃)，次日重复一次，疗效显著。或用淡水洗澡4min。



寄生于红身上的瓣体虫（镜检视图）
来源：南海渔医

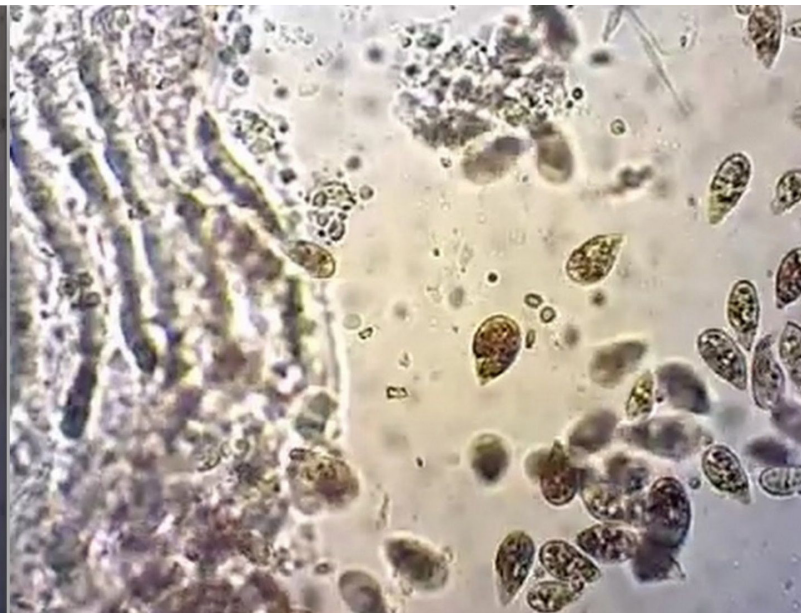盾纤虫

病害描述

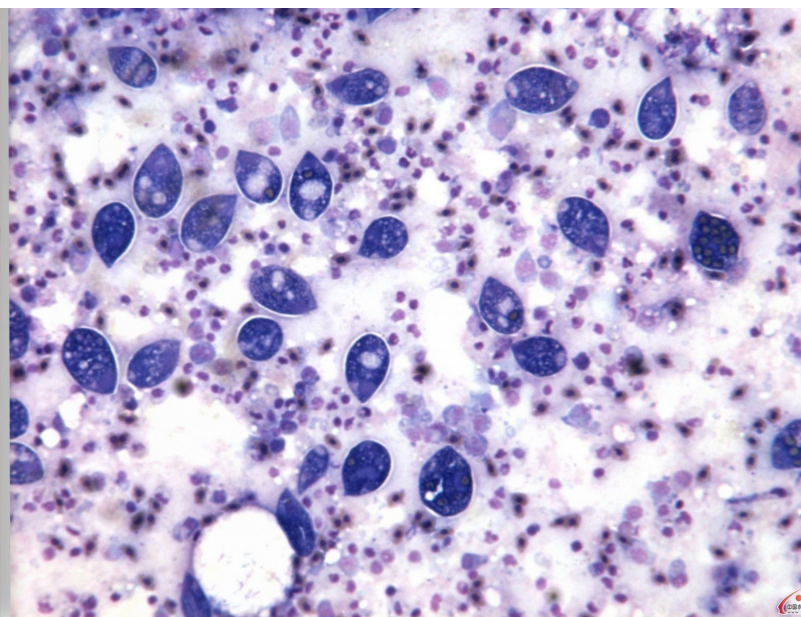
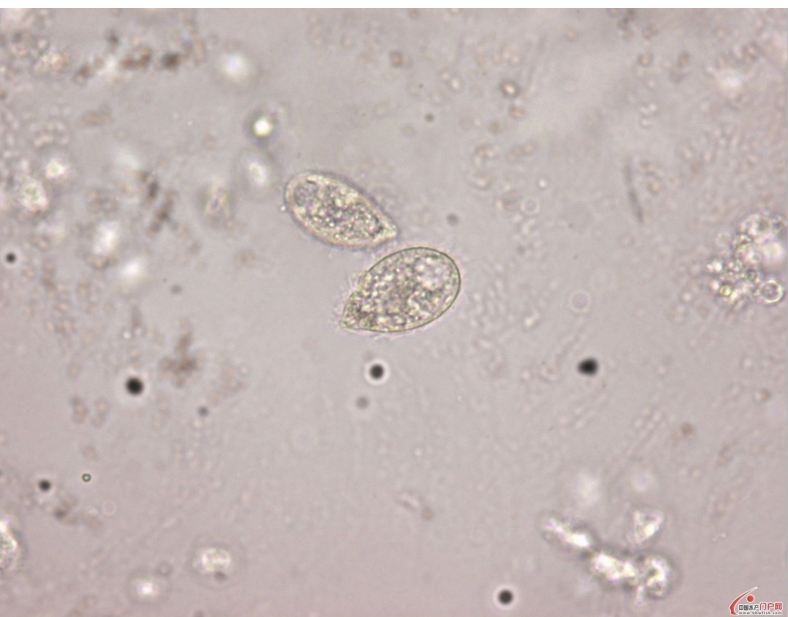
盾纤虫特征是虫体呈瓜子状，一端尖，一端钝圆，大小为20-45 μm ，跟车轮虫大小差不多，游泳速度很快，**在鱼体病灶部位取样**能观察到大量的虫体。

防治手段

一旦盾纤虫侵入鱼体内基本无法治疗。当盾纤虫还只是**处于寄生体表阶段时**，用甲醛、硫酸铜、双氧水等药物浸泡有一定杀虫效果。

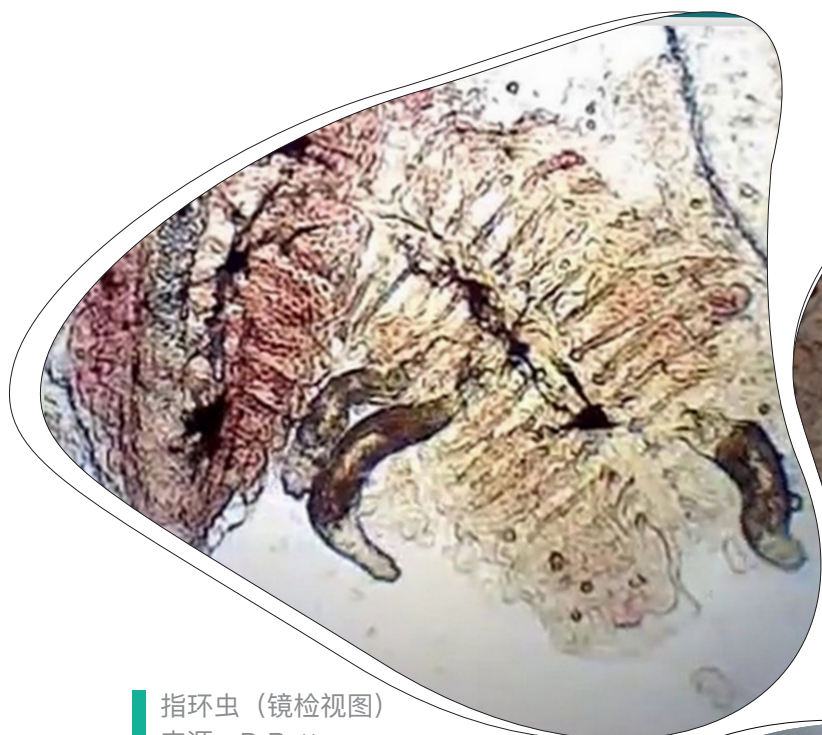


盾纤虫 左：低倍镜；右：高倍镜
来源：B.D.Petty

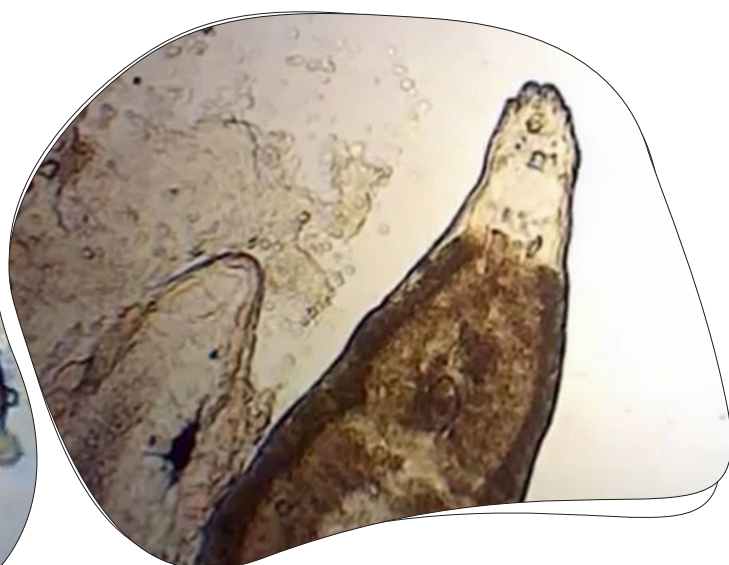


寄生于老虎斑上的盾纤虫（镜检视图）
来源：南海渔医

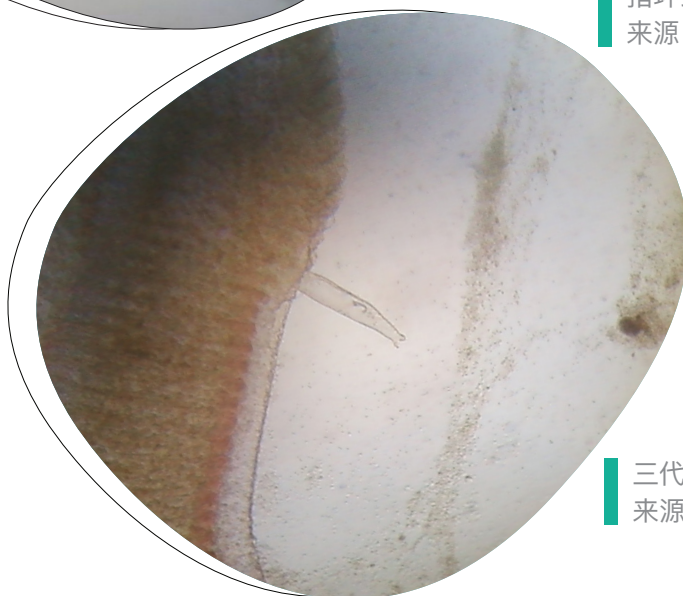
单殖吸虫



指环虫（镜检视图）
来源：D Petty



指环虫（镜检视图）
来源：D Petty

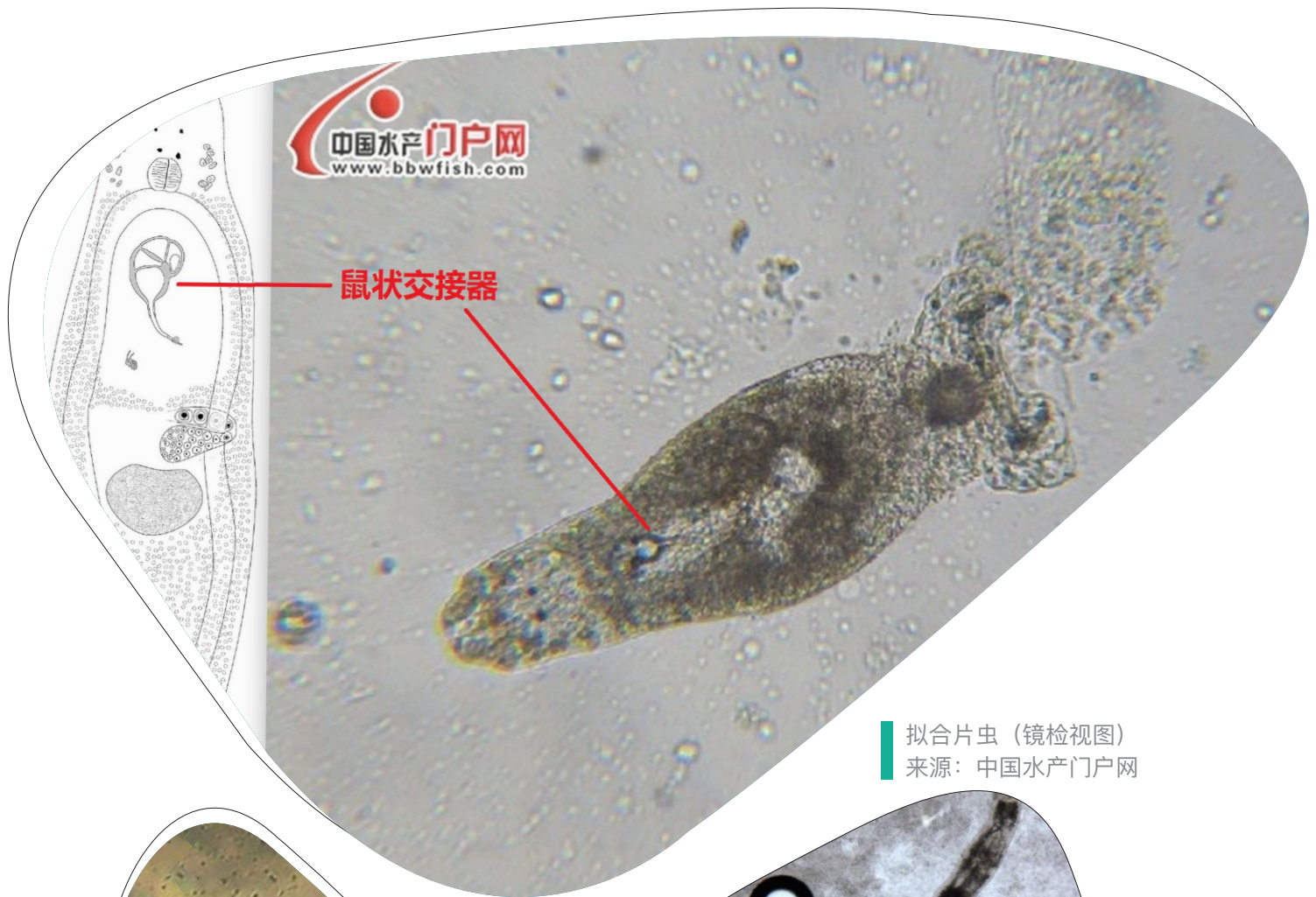


三代虫（镜检视图）
来源：中国水产论坛

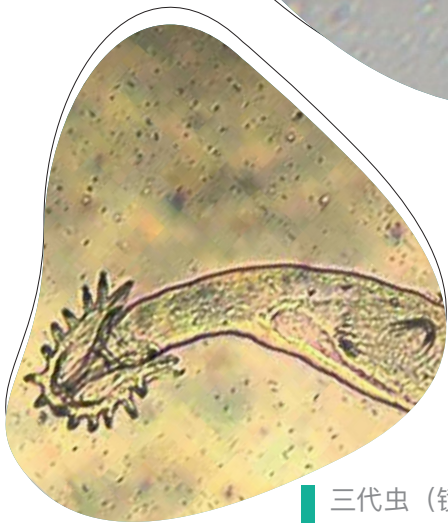
病害描述

指环虫、三代虫、拟合片虫，这三种寄生虫同属于单殖吸虫，形态上比较相近。显微镜下指环虫和三代虫大小相近，成虫体长一般不超过2mm。

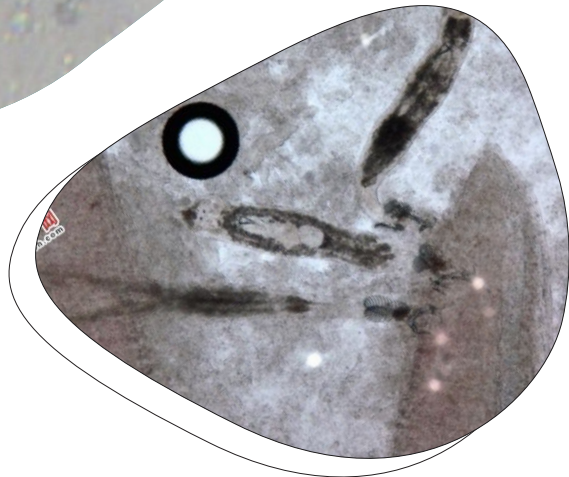
鱼病特征：这几种单殖吸虫都主要寄生于鱼类鳃部，其吸盘上有锚钩钩住鳃组织，不断在鳃丝上爬动破坏鳃丝的表皮细胞，刺激鳃丝分泌过多的黏液，妨碍鱼呼吸，严重时造成贫血。所以，此类吸虫也常被称作鳃吸虫。



拟合片虫（镜检视图）
来源：中国水产门户网



三代虫（镜检视图）
来源：Aquivet Saude Aquatica



拟合片虫（镜检视图）
来源：南海渔医

防治建议

这几种单殖吸虫的治疗与本尼登虫相似，**泡淡水最佳**，药浴则推荐选择敌百虫或甲苯咪唑。由于三代虫为胎生，没有产卵到水中，所以只要将虫体杀尽即可；指环虫的卵在水温22-26℃下，3天孵出幼虫，30℃下拟合片虫卵2-4天孵出，同样需要算好孵出时间再次杀虫。病鱼用0.3~0.5g/m³的敌百虫浸泡5~10h可使虫体死亡。

纤毛虫

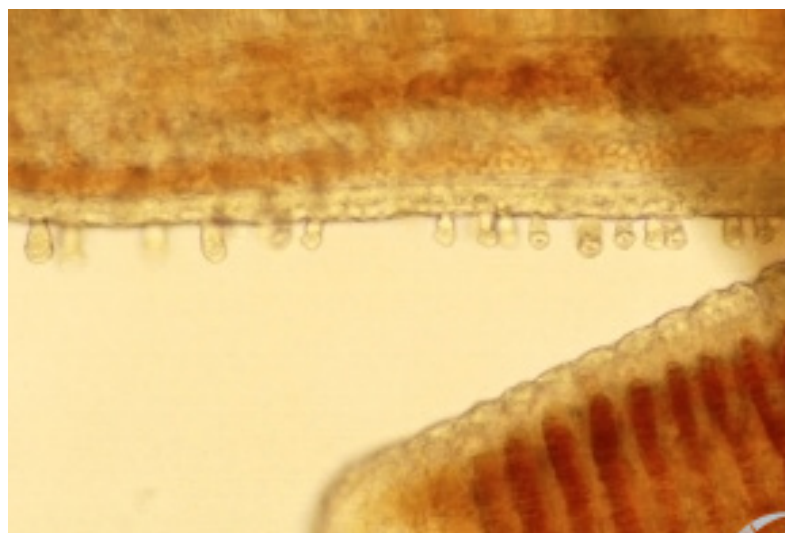
病害描述

杯形虫、车轮虫、钟形虫、累枝虫这几种纤毛虫主要寄生在鱼类的鳃部和体表当只有少量虫体附着在鱼体身上时，对鱼本身并无不良影响，属于共栖关系。随着附着数量增多，才会开始刺激鱼体鳃组织或体表细胞增生和分泌黏液，之后鱼瘙痒摩擦池壁，继而感染细菌。同时鳃部感染严重时会造成缺氧，特别是在高温季节如果没有及时杀虫，有可能导致大面积浮头，缺氧死亡。

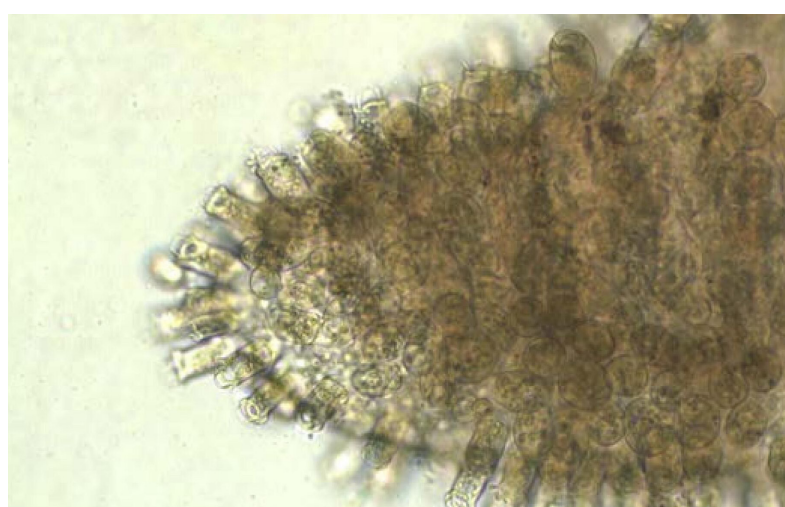
防治建议

淡水+甲醛浸泡处理

用含有效浓度10ml/m³甲醛溶液的水体浸泡24h，连用2次。

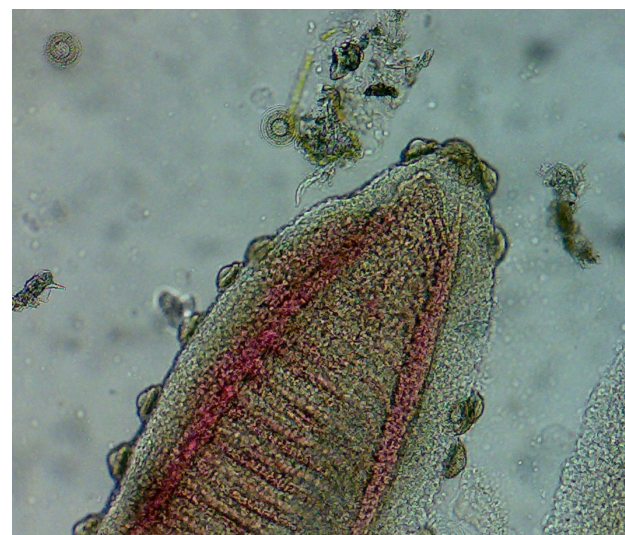

杯形虫（镜检视图）
来源：中国水产品频道




杯形虫 大量寄生在斑点叉尾鮰鳃丝（镜检视图）
来源：中国水产频道

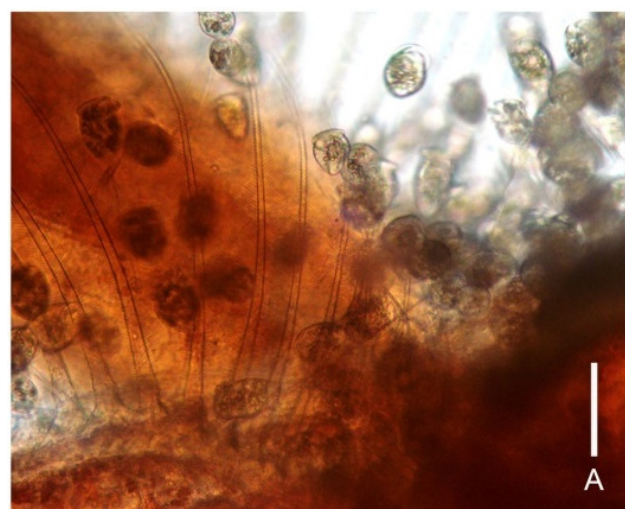




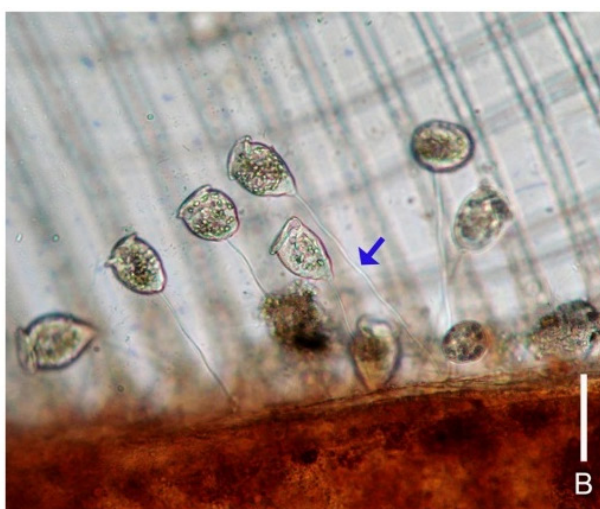车轮虫 (镜检视图)
来源: elfian permana



车轮虫感染 (镜检视图)
来源: Peter W. Taylor and Andrew E. Goodwin

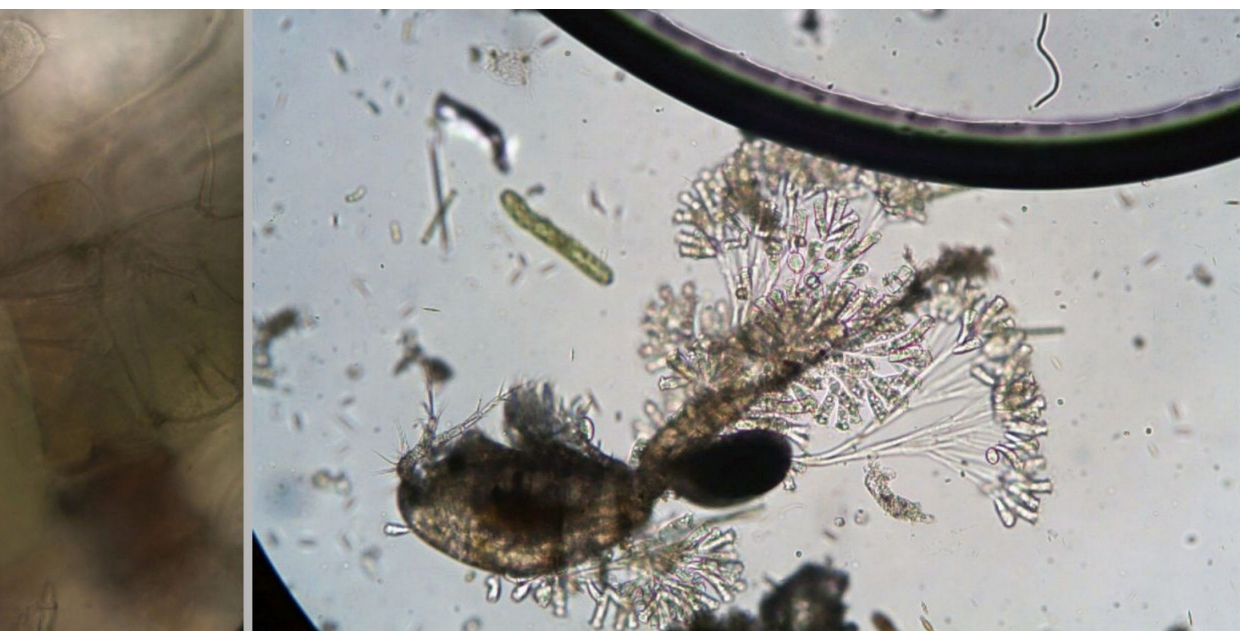

A

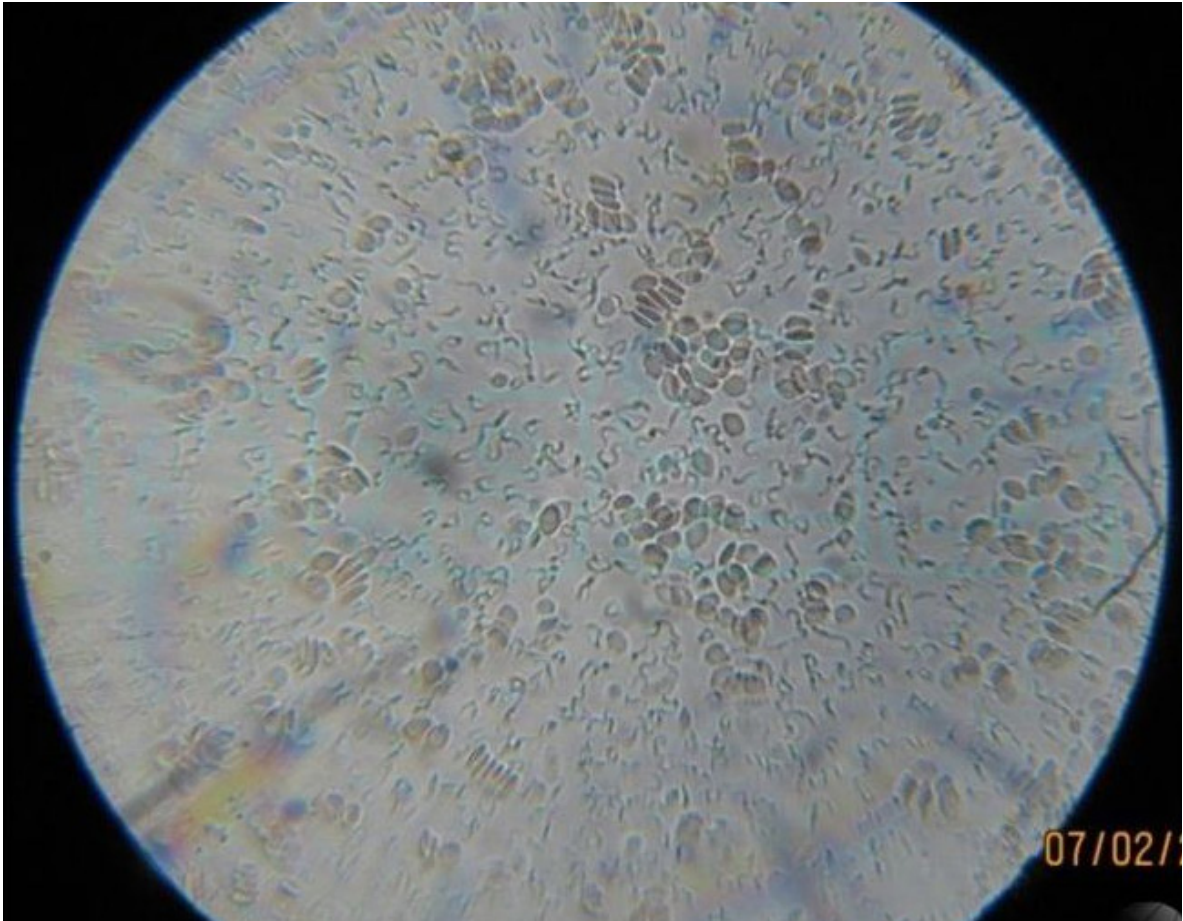


B

钟形虫感染 标尺长度: 50微米 (镜检视图)
来源: Watchariya Purivirojkul



累枝虫 (镜检视图)
来源: photomacrography.net



锥体虫（镜检视图）
来源：南海渔医

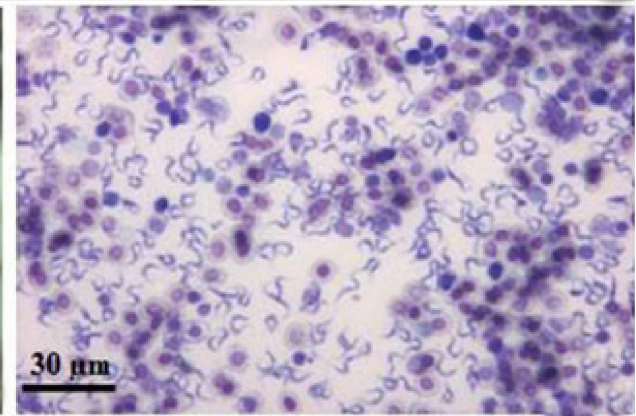
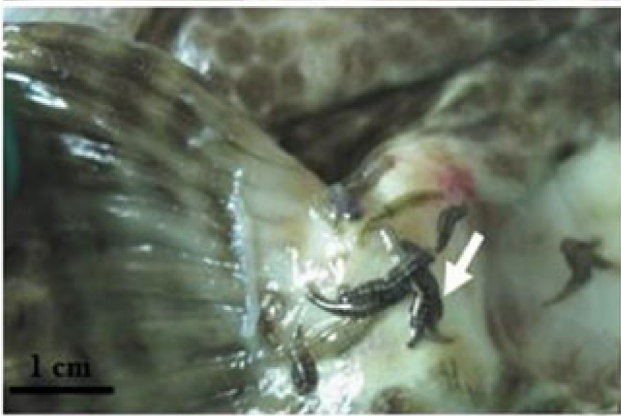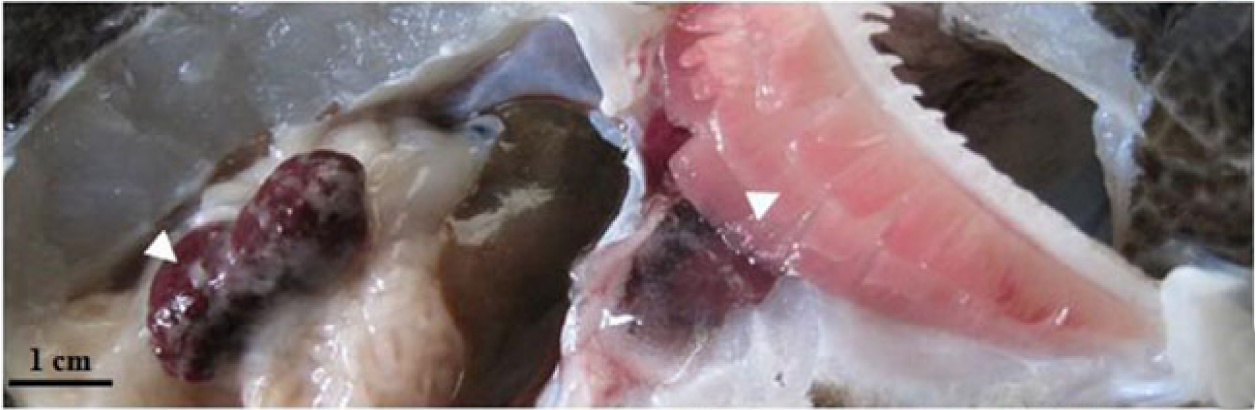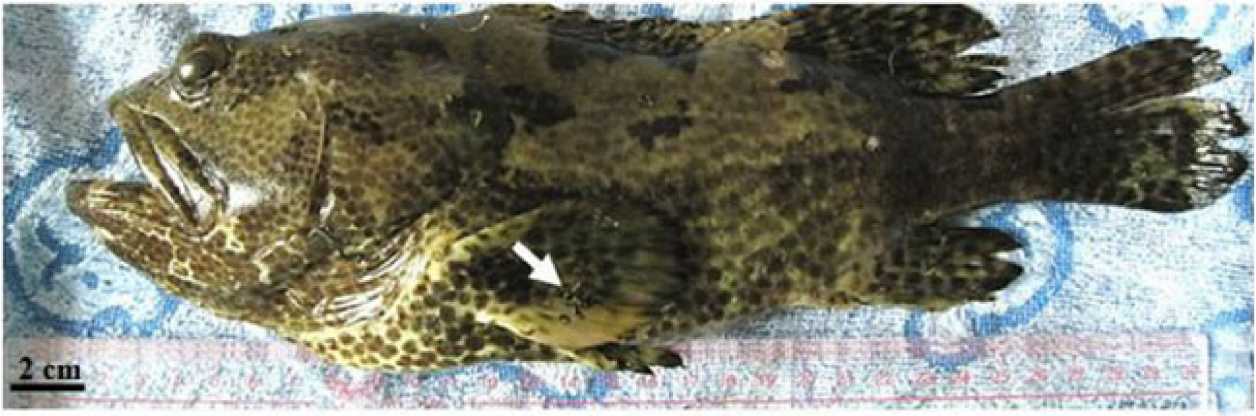锥体虫

病害描述

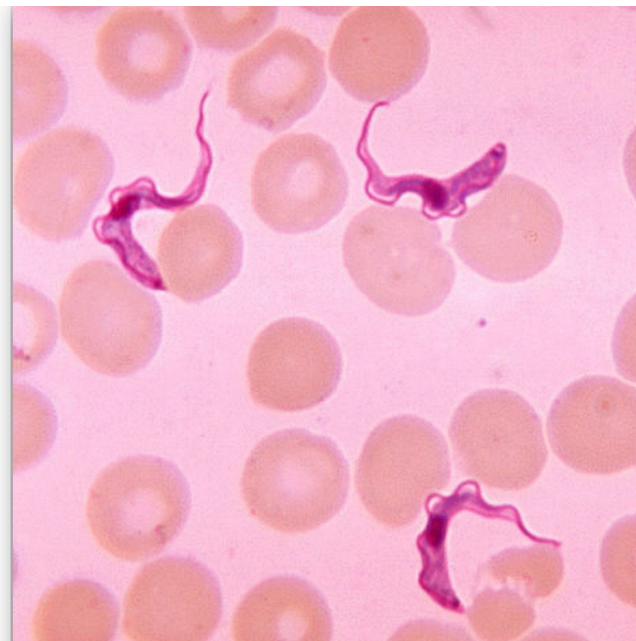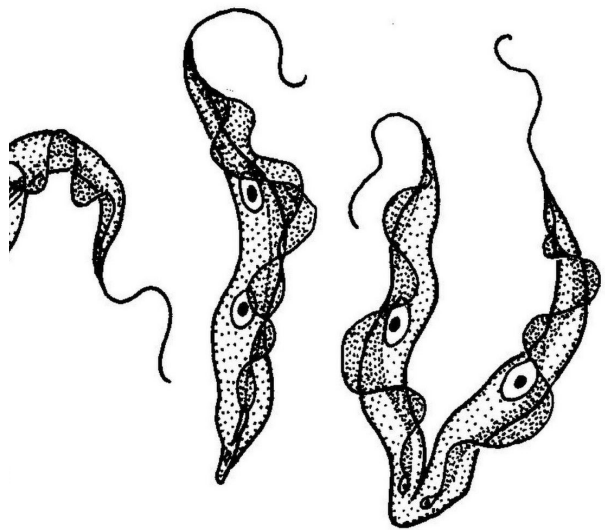
鱼类锥体虫主要**寄生于血液中**。形态上呈柳叶形，前端有一鞭毛和体表构成狭长的波动膜，显微镜下观察虫体在原地颤动。鱼类锥体虫的生活史中有一个中间宿主——鱼蛭。锥体虫在鱼之间传播需要以鱼蛭作为媒介。鱼蛭吸血时，锥体虫随血液进入鱼蛭体内，在肠里生长繁殖，当鱼蛭吸取其它鱼的血液时，虫体就通过口管进入鱼体内。

防治建议

目前水产上应对锥体虫主要还是预防为主，**通过隔绝鱼蛭，减少锥体虫感染**。目前并无有效治疗药物



锥体虫
来源：南海渔医



锥体虫
来源：百度百科（左） 维基百科（右）

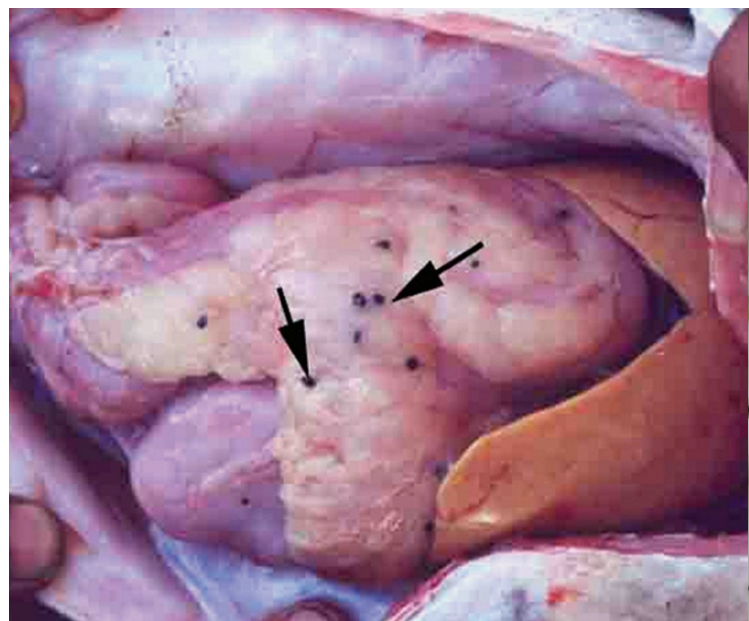
微孢子虫

病害描述

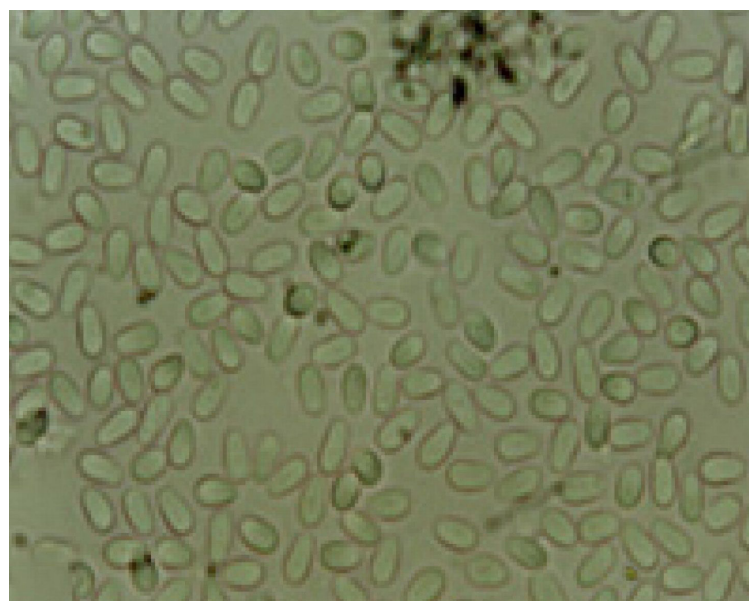
在腹腔或者肠道形成肉眼可见的**异状瘤**（更多的称为**包囊**），刺破为**白色液体或块状物**，于高倍镜下镜检能观察到微孢子虫的成熟孢子和孢囊。

防治建议

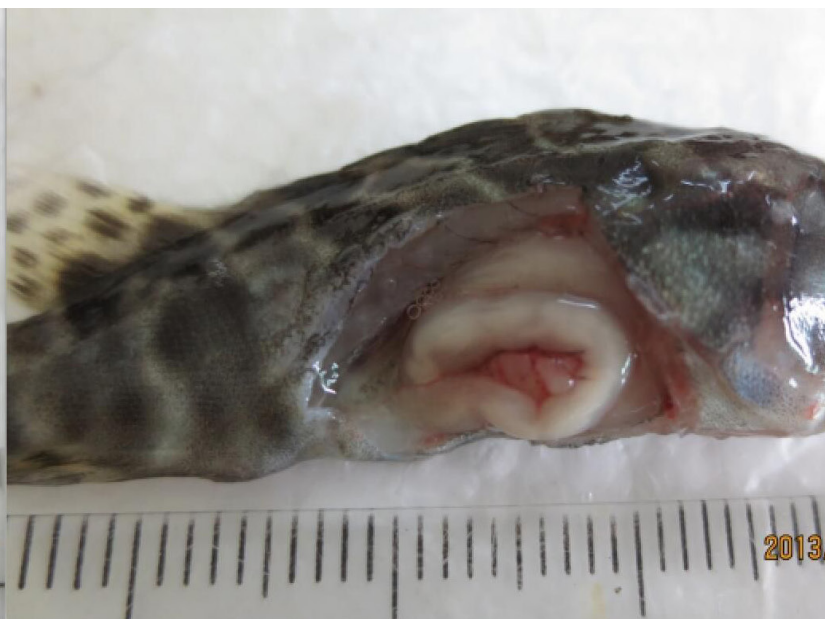
暂无有效治疗方法。如果鱼还能摄食，可以尝试使用盐酸左旋咪唑拌饲料治疗。



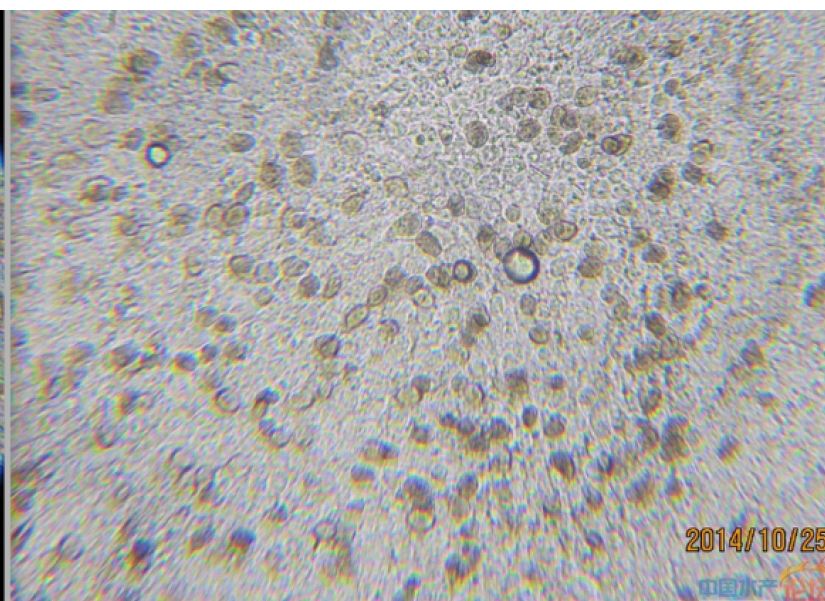
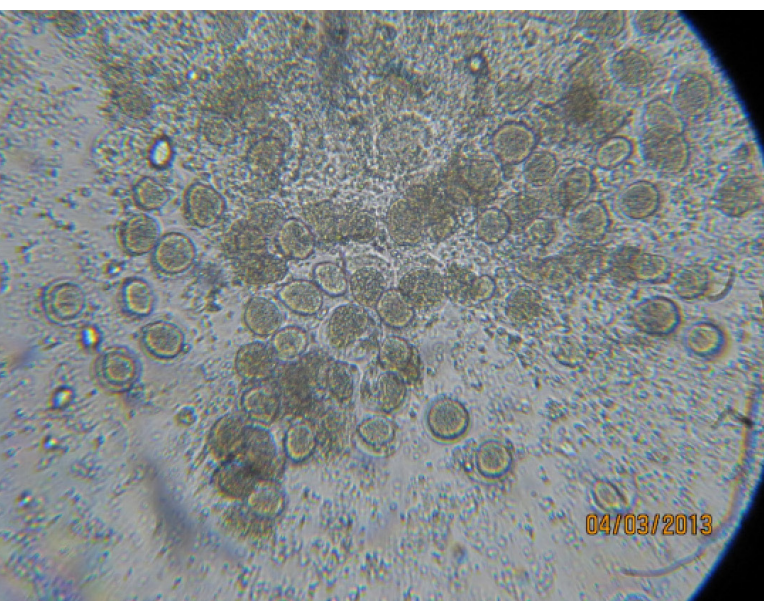
巨石斑鱼肠系膜上的微孢子虫包囊(肉眼视图)
来源：Forsskal



1000X下微孢子虫
来源：Forsskal



微孢子虫引起的石斑鱼苗瘦身(肉眼视图)
来源: 南海渔医

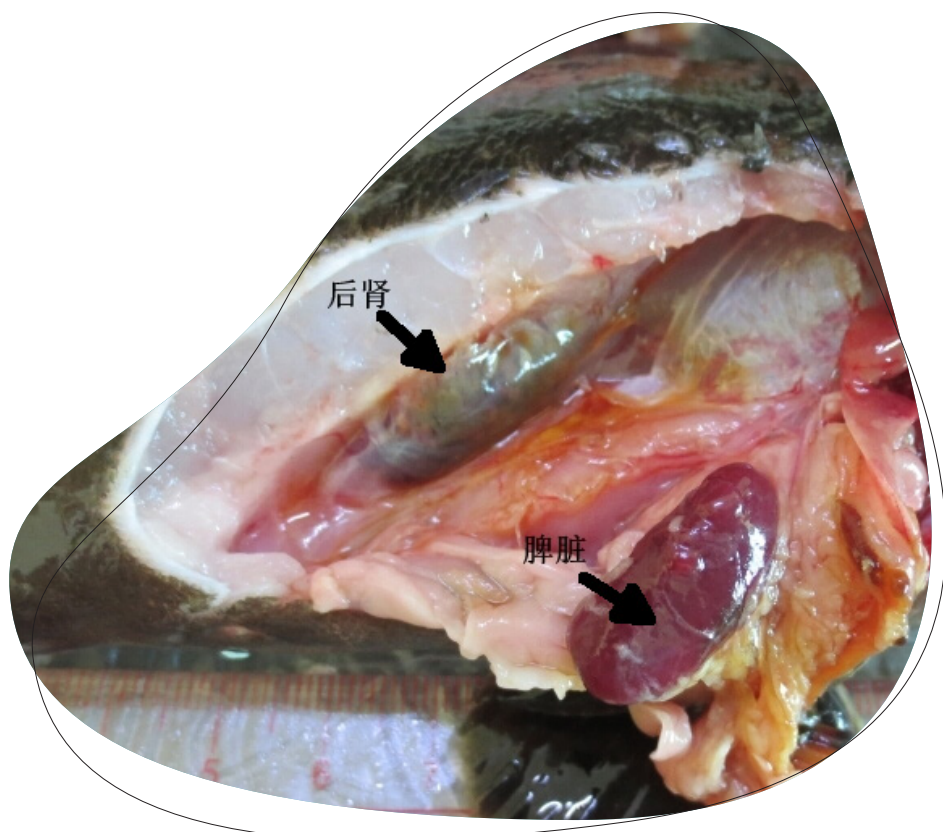


微孢子虫 (左: 100X; 右: 400X)
来源: 南海渔医

粘孢子虫

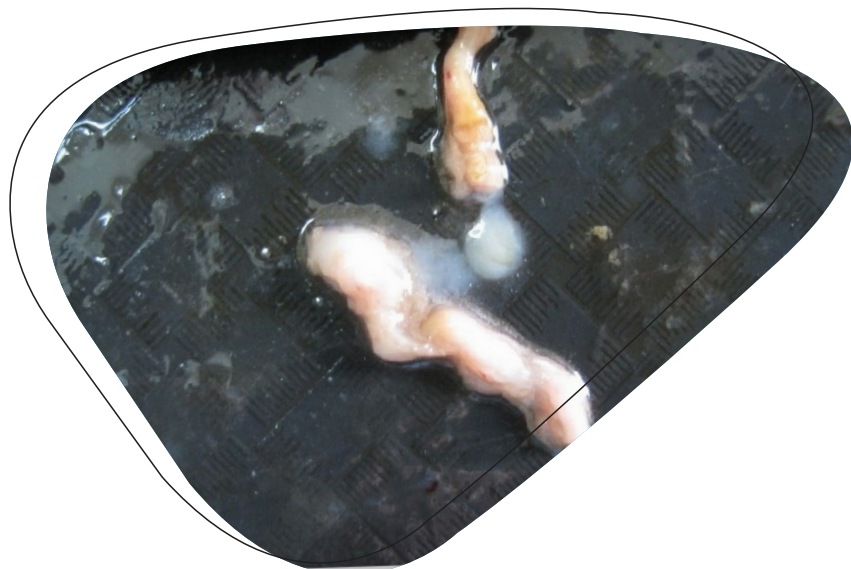病害描述

粘孢子虫几乎可以寄生在鱼体的所有器官中，并且往往会在寄生部位形成大小不一的包囊。肠道内也会有白色浆液，另外一个重要特征就是**后肾和胆脾脏肿大，有的鱼肝脏会有白色结节**。



球孢子虫寄生的珍珠龙胆后肾和脾脏肿大
来源：南海渔医

■ 肉眼视图



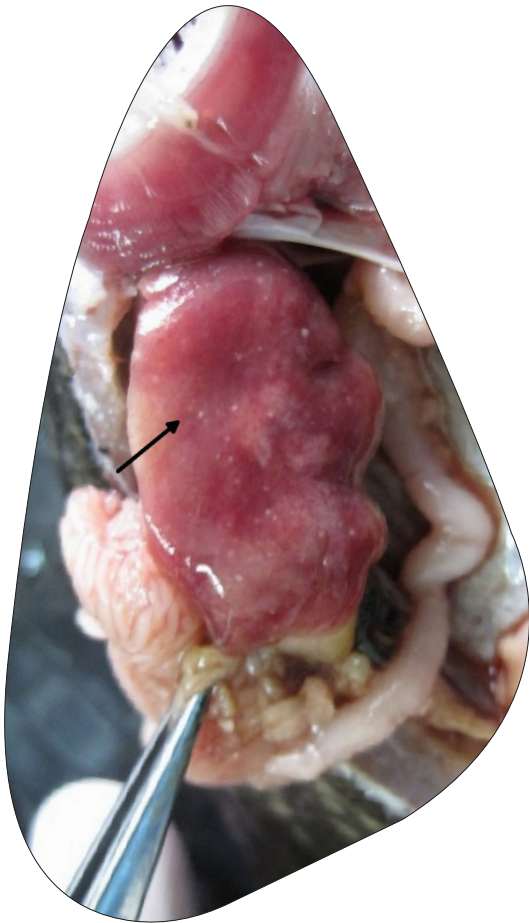
球孢子虫寄生的珍珠龙胆肠道里的白浆
来源：南海渔医

防治建议

如果鱼体还能摄食，可以用抗孢子虫药物拌料治疗，如盐酸氯苯胍，盐酸左旋咪唑或是地克珠利，特别是粘孢子虫高发海区更要定期服药预防。若是寄生在鳃部，体表的粘孢子虫，可以用一些有机铜剂来

使孢囊脱落，再结合内服药治疗。

此外，在此要提倡处理死鱼时尽量用土埋，无论是微孢子虫或是粘孢子虫，药物杀不死的成熟孢子，如果直接排到海里，会导致整个海域都是孢子病原。



球孢子虫寄生的珍珠龙胆肝脏有白色结节
来源：南海渔医

支持单位



编制单位



致谢：徐力文（南海渔医） 王世锋 董帅